

## [症例報告]

# ウェルシュ・コーギーの 変性性脊髄症の1例

鳥取大学農学部共同獣医学科  
獣医臨床検査学教育研究分野  
准教授 杉山 晶彦

# 変性性脊髄症とは

## 定義

慢性進行性の脊髄変性疾患

過去に、免疫介在性疾患、栄養性疾患、代謝性疾患、中枢神経における進行性軸索変性疾患である可能性が示唆されているが、詳細な病態は不明

## 頻発犬種

- ジャーマン・シェパード
- バーニーズ・マウンテン・ドッグ
- ボクサー
- ウェルシュ・コーギー・ペンブローク

## 診断

### 【暫定診断】

①臨床症状 ②SOD1遺伝子変異の検出 ③画像診断

### 【確定診断】

脊髄の病理組織学的検査

(獣医内科学 第2版,  
pp.409-410, 2014,  
文永堂出版)

# 変性性脊髄症とは

## 臨床徴候

### stage1

- 両後肢の運動失調
- 前肢は正常
- 四肢での歩行は可能

### stage2

- 両後肢の麻痺が進行
- 前肢は正常
- 腰部から後肢の筋肉が軽度～中等度損失

### stage3

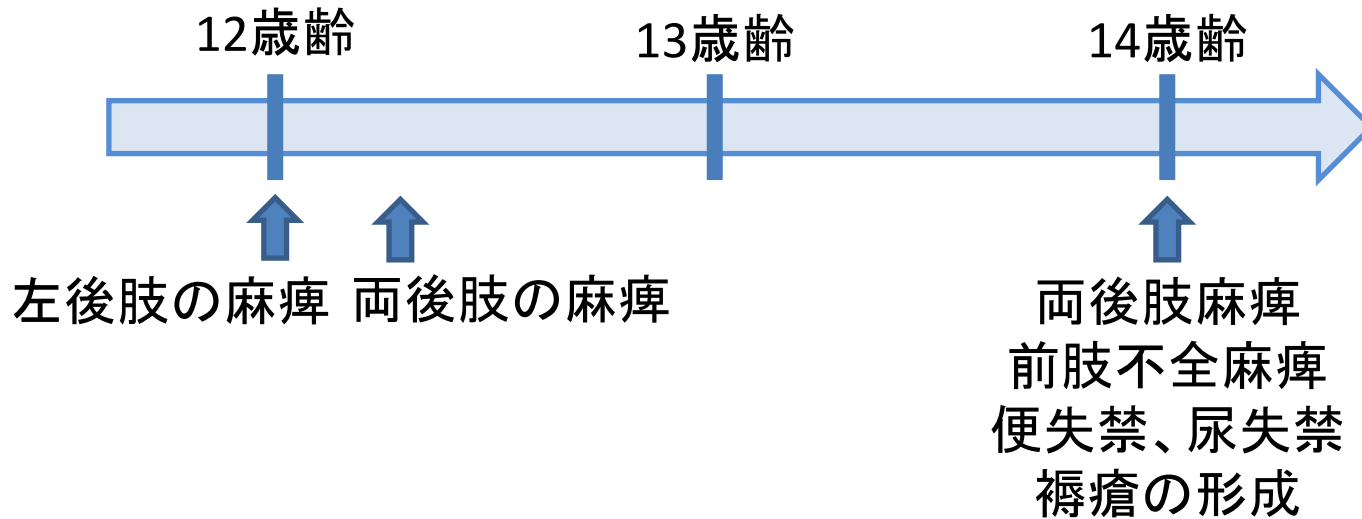
- 前肢のふらつき、ナックリング
- 腰部から後肢の筋肉が著しく損失
- 便や尿の自力排泄困難

### stage4

- 四肢が麻痺
- 全身に重度の筋萎縮
- 便や尿の自力排泄困難
- 嚥下困難、呼吸困難

# 症例

- ウェルシュ・コーギー・ペンブローク
- 雄
- 14歳5ヶ月齢



褥瘡の治療を目的に本学動物医療センターに来院

# 血液検査

一般血液検査		血液生化学検査			
RBC	632 ( × 10 <sup>4</sup> /μL)	TP	6.2 (g/dL)	CPK	101 (U/I)
HGB	13.6 (g/dL)	ALB	2.6 (U/I)	CRP	3.85 (mg/dL)↑
HCT	40.6 ( %)	ALT	118.0 (U/I) ↑		
MCV	64.2 ( fL)	AST	19.0 (U/I)		
MCH	21.5 ( pg)	ALP	1097.0 (U/I) ↑		
MCHC	33.5 ( g/dL)	GGT	15.0 (U/I) ↑		
		TBil	0.3 (mg/dL)		
WBC	11500 ( /μL)	Tcho	237.0 (mg/dL)		
Seg	8740	GLU	135.0 (mg/dL) ↑		
Stab	1150	BUN	52.0 (mg/dL) ↑		
Lym	805	CRE	1.3 (mg/dL)		
Mono	460	Na	151.0 (mmp/L)		
Eos	345	K	4.5 (mmol/L)		
		Cl	119.0 (mmol/L)		
PLT	38 ( × 10 <sup>4</sup> /μL)				

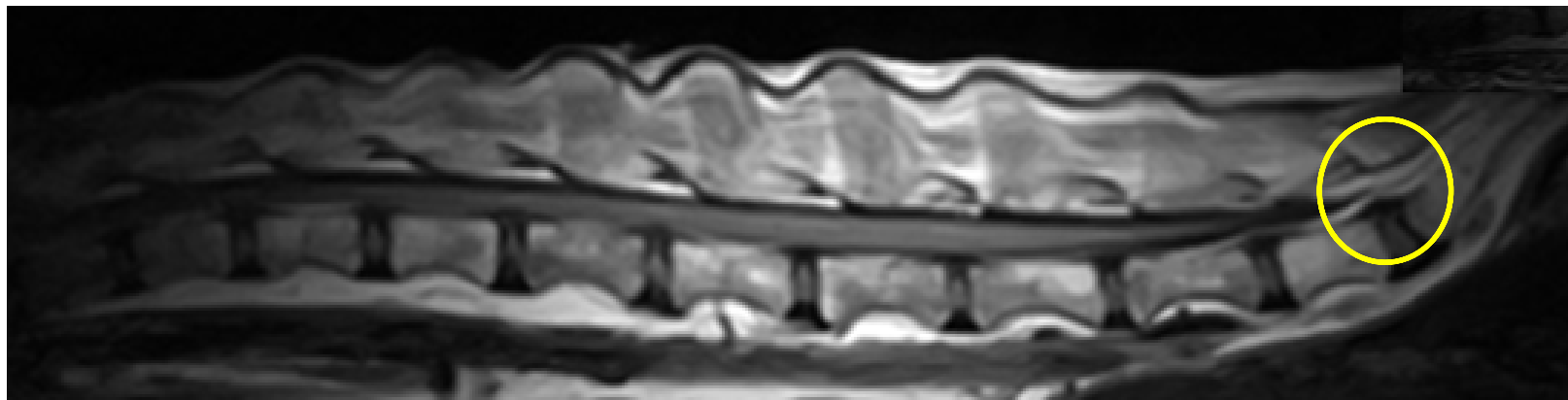
# 神経学的検査(姿勢反応)

	前肢		後肢	
	左	右	左	右
固有位置感覚	消失	低下	消失	消失
踏み直り反応(視覚性)	正常	正常	消失	消失
跳び直り反応	低下	正常	消失	消失
立ち直り反射	消失	消失	消失	消失
手押し車反応	消失～低下	低下		
姿勢性伸筋 突伸反応			消失	消失

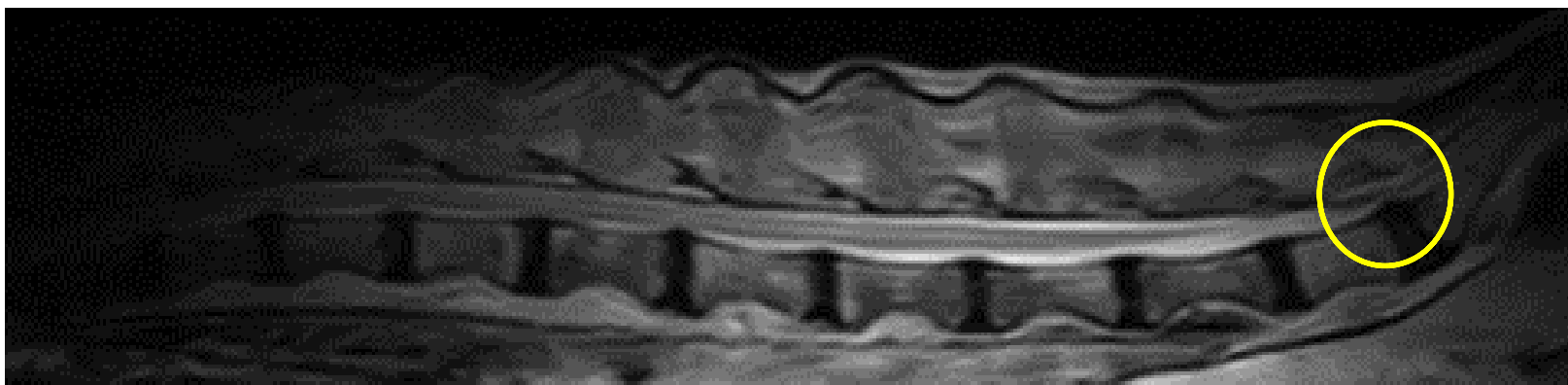
# 神經学的検査(脊髓反射)

	前肢		後肢	
	左	右	左	右
膝蓋腱反射			消失	消失
前脛骨筋反射			消失	消失
腓腹筋反射			消失	消失
橈側手根伸筋反射	消失～正常	消失～正常		
二頭筋反射	消失～正常	消失～正常		
三頭筋反射	消失～正常	消失～正常		
屈曲反射	低下	低下	消失	消失
交叉伸展反射	消失	消失	消失	消失
会陰反射			低下	低下
皮筋反射	Lt 消失		Rt 消失	
深部痛覚	正常	正常	消失	消失

# MRI検査(腰椎～仙椎)



【T1強調画像】

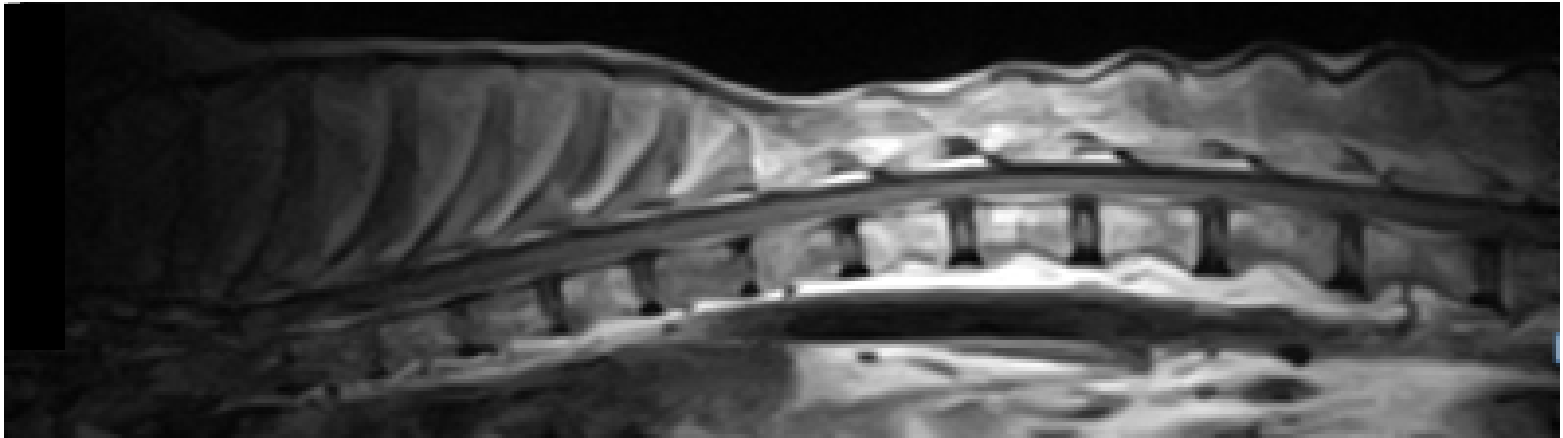


【T2強調画像】

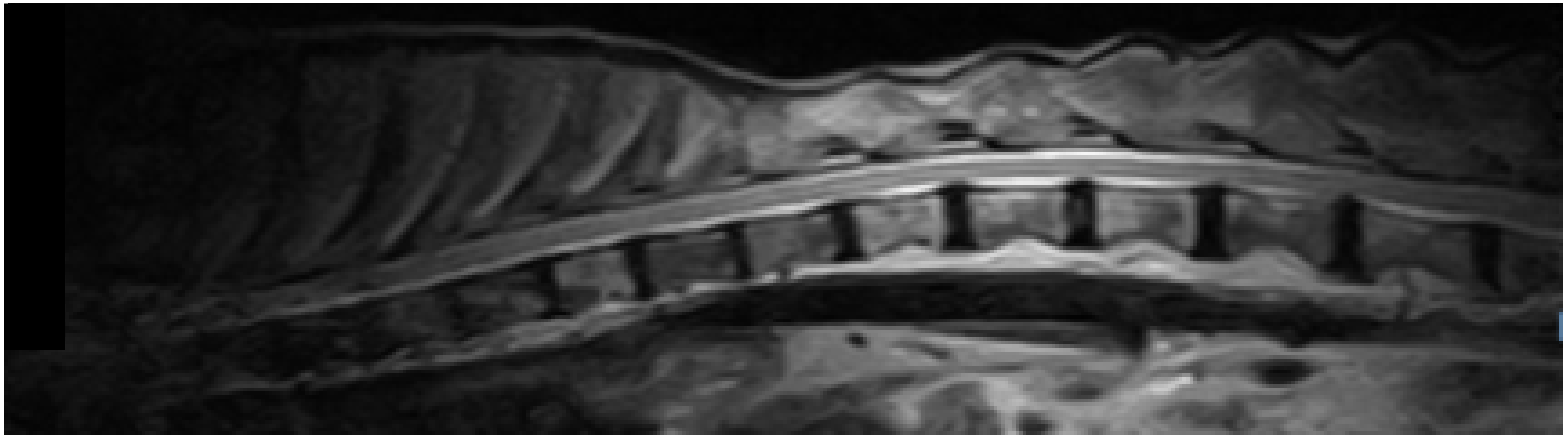
伸展位で馬尾の圧迫



# MRI検査(胸椎～腰椎)



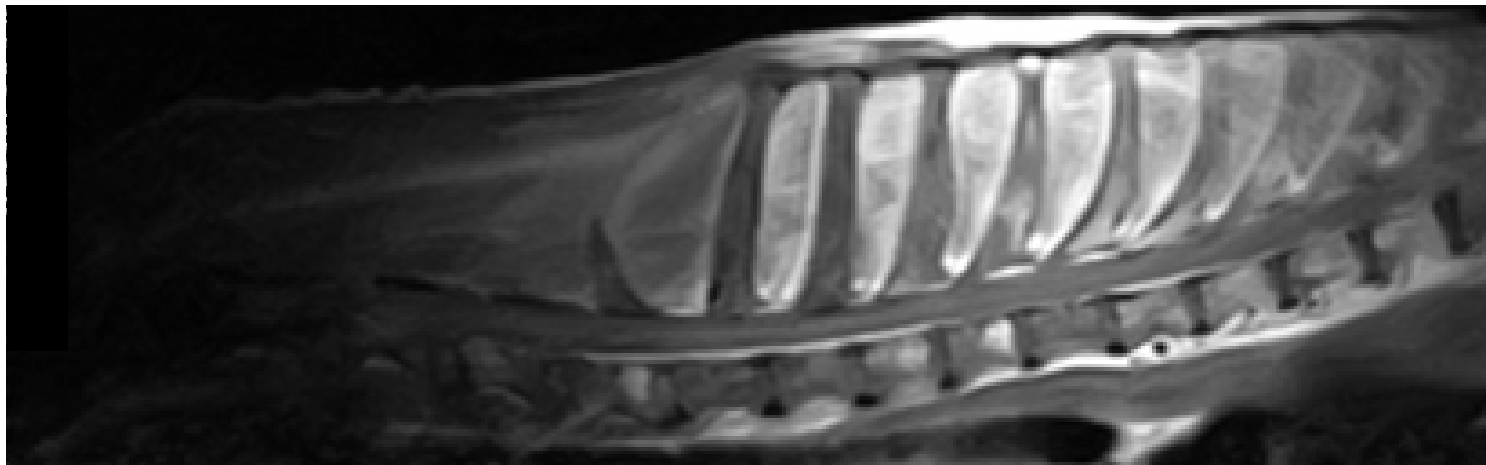
【T1強調画像】



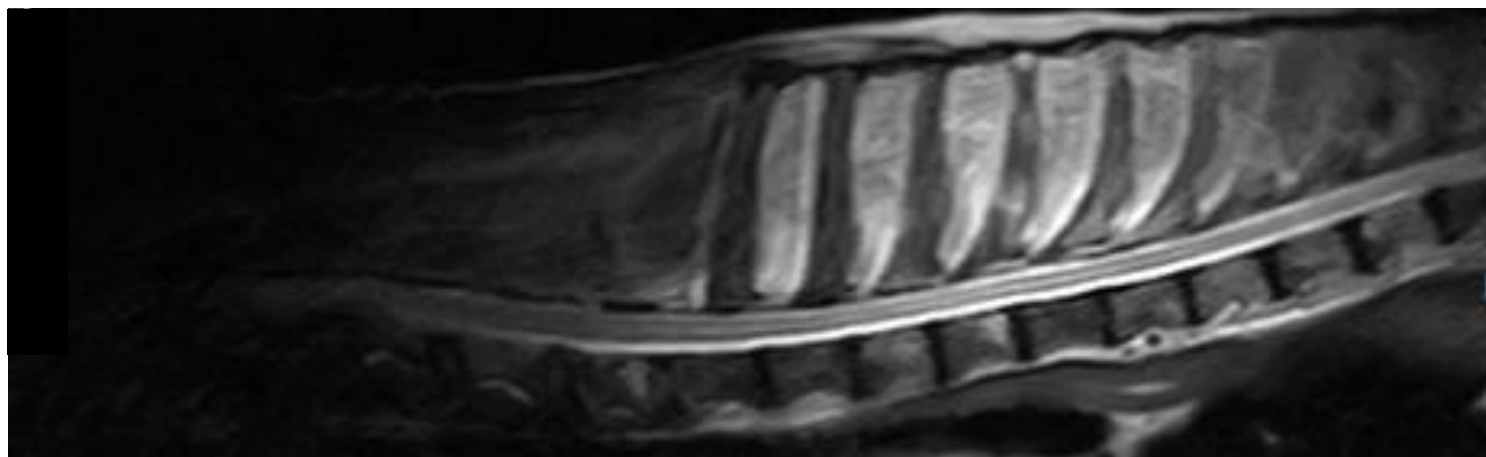
【T2強調画像】

著変認めず

# MRI検査(胸椎)



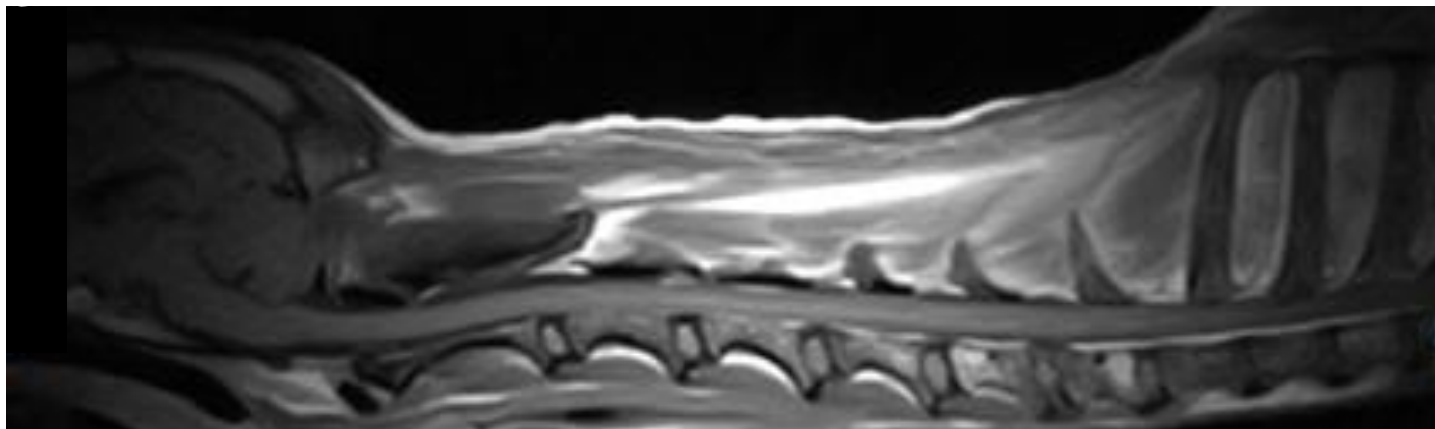
【T1強調画像】



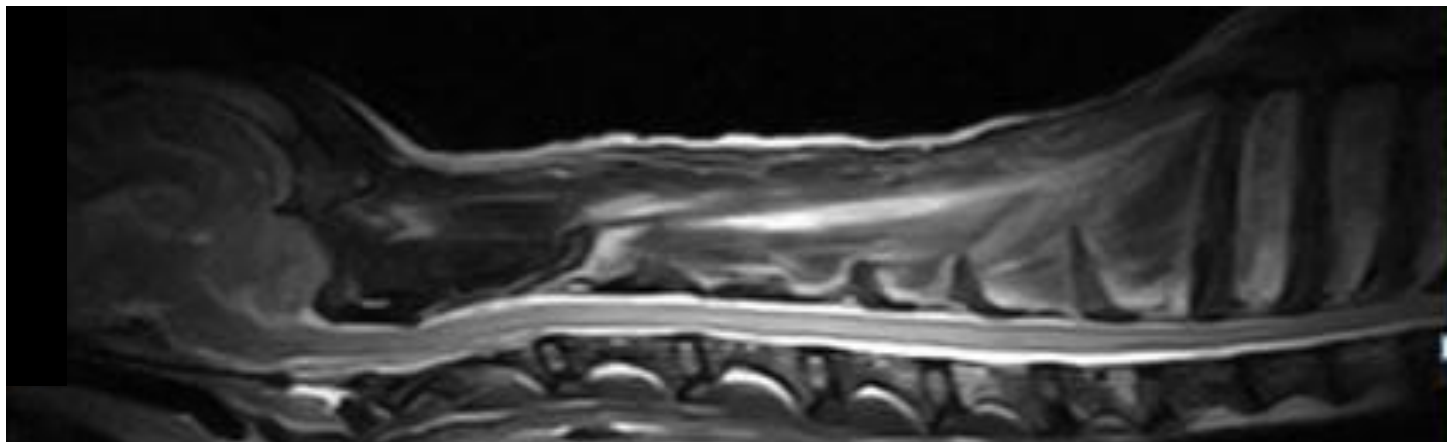
【T2強調画像】

著変認めず

# MRI検査(頸椎)



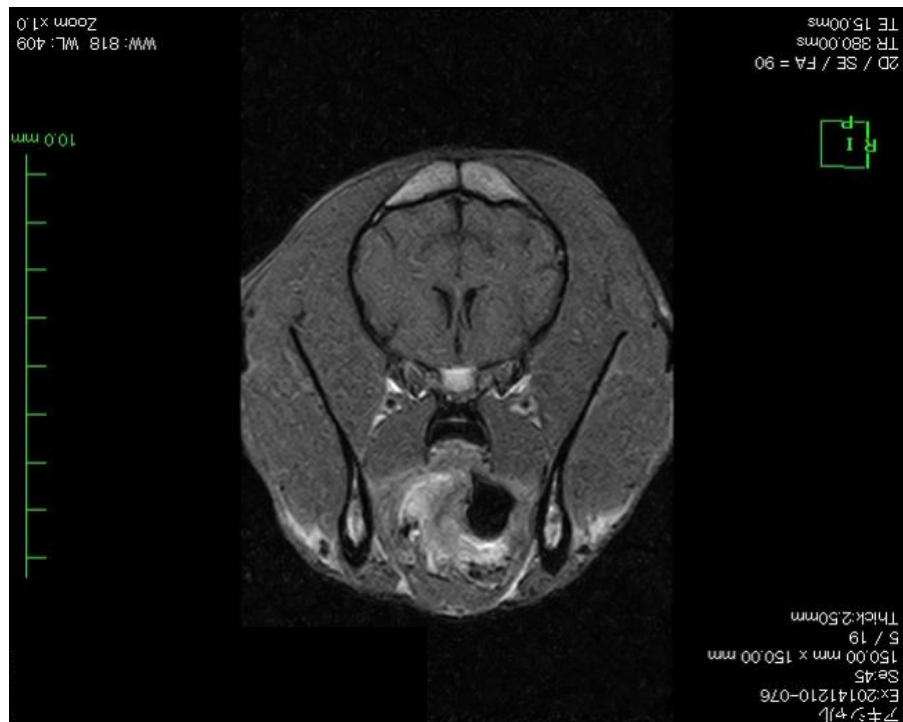
【T1強調画像】



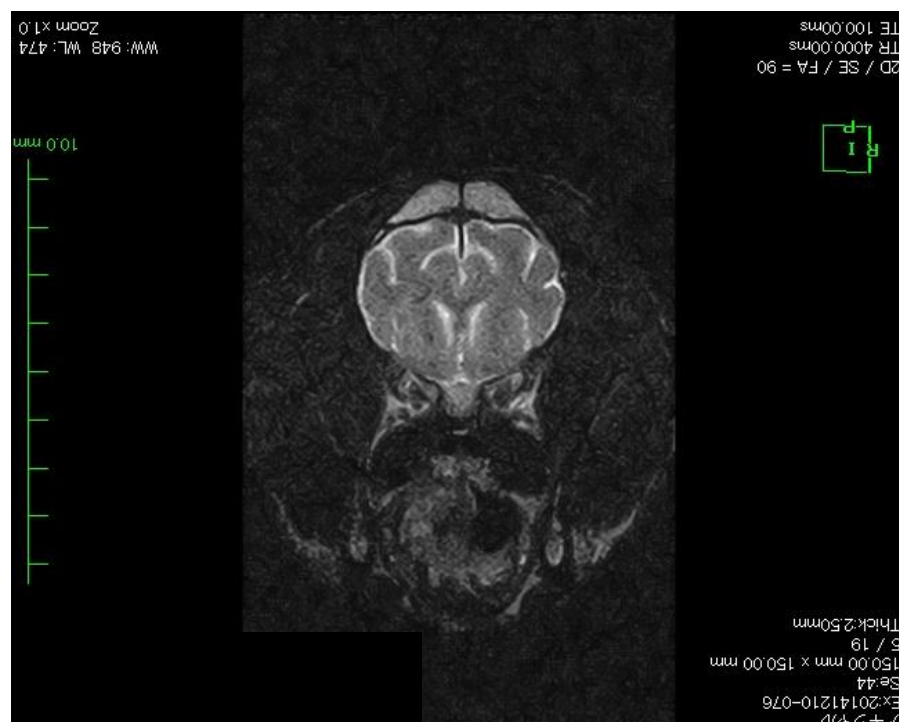
【T2強調画像】

著変認めず

# MRI検査(脳 冠状断面)



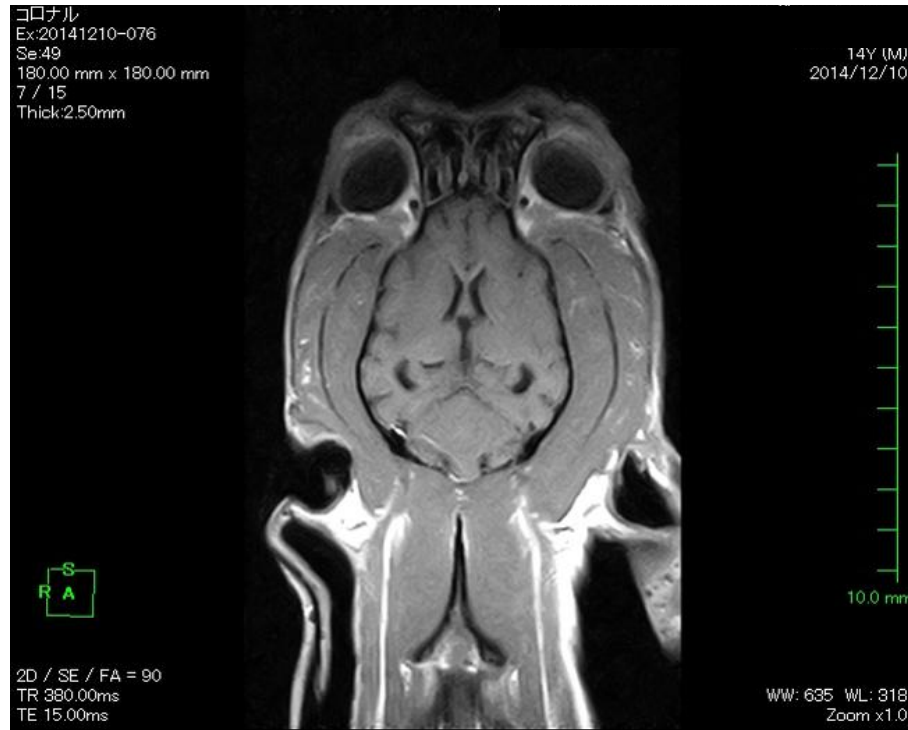
【T1強調画像】



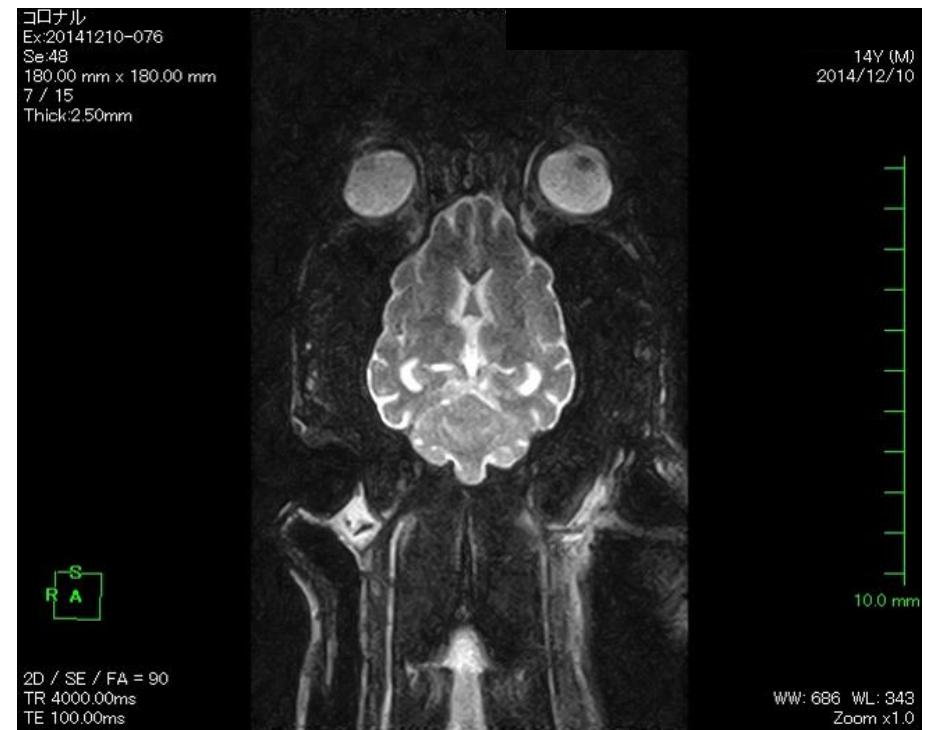
【T2強調画像】

著変認めず

# MRI検査(脳 水平断)



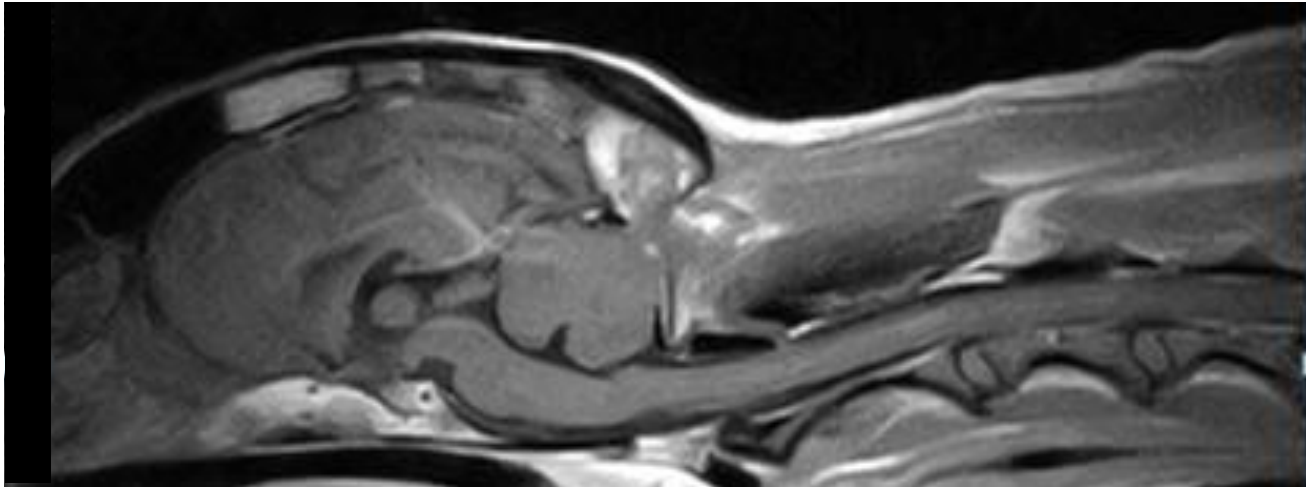
【T1強調画像】



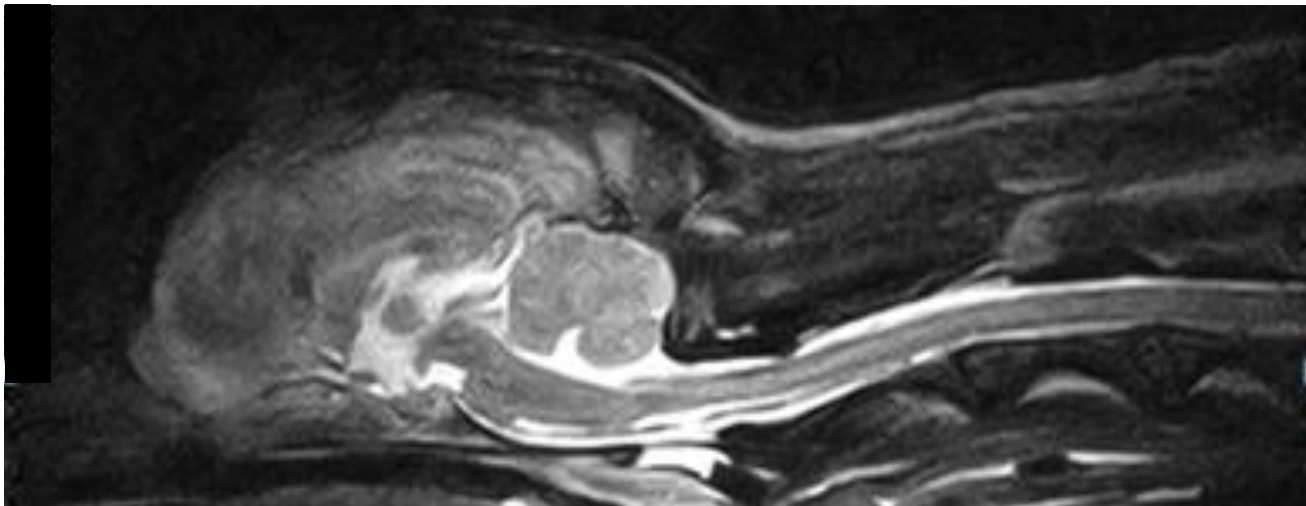
【T2強調画像】

著変認めず

# MRI検査(脳 矢状断面)



【T1強調画像】



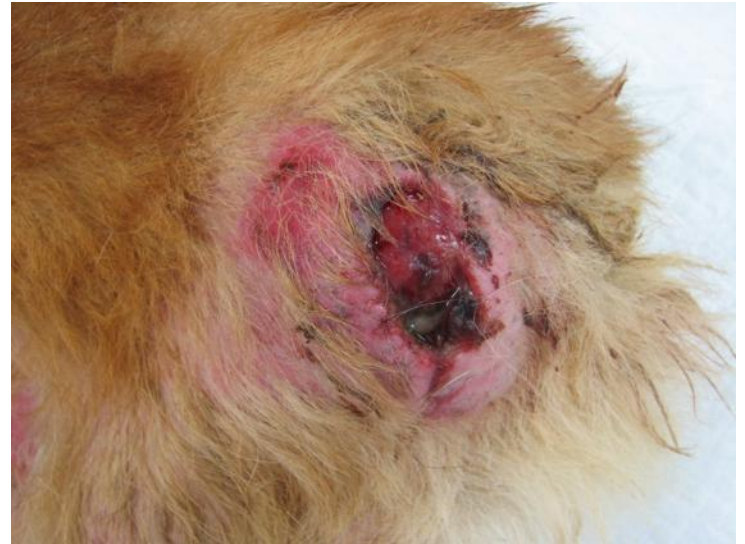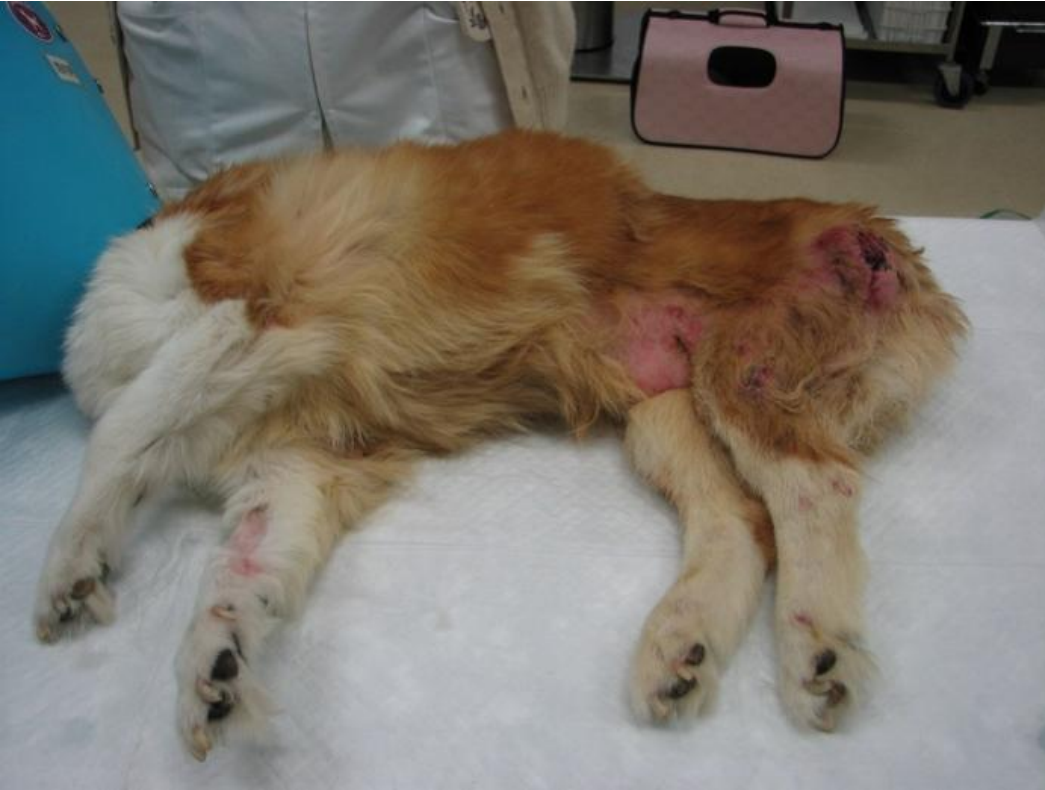【T2強調画像】

著変認めず

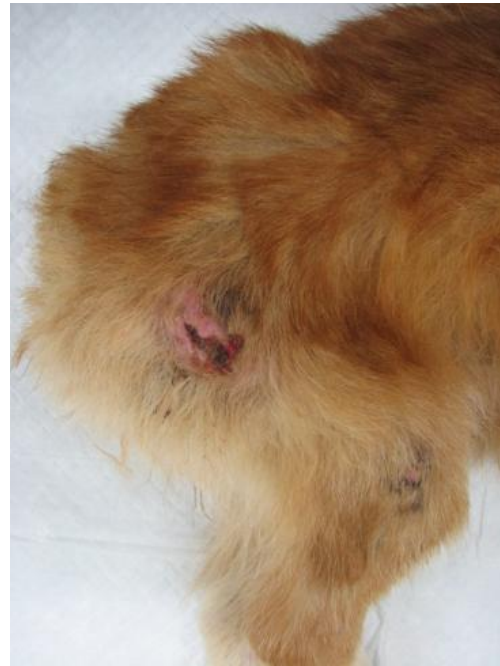

# 皮膚検査(褥瘡部)

【左腰部】



【右腰部】



# 診断

- 椎間板ヘルニア
- 脊髄軟化症
- 馬尾症候群
- 脊髄腫瘍
- 股関節形成不全

- ①犬種：ウェルシュ・コーギー・ペンブローク
- ②初発年齢：12歳
- ③後肢不全麻痺から緩徐に前肢へ進行
- ④画像診断による他の疾患の除外

⑤SOD1遺伝子の変異を検出

ウェルシュ・コーギーで報告の多い  
変性性脊髄症と暫定診断

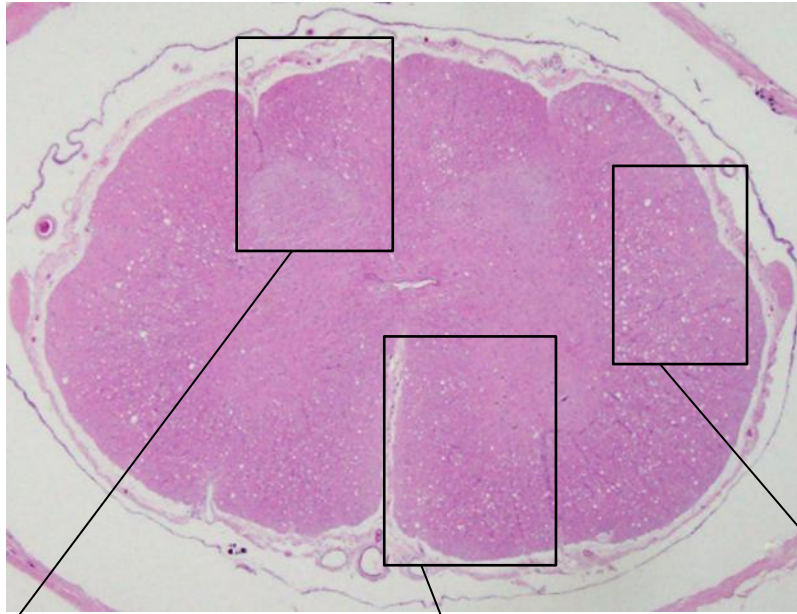
リハビリテーションによる治療と褥瘡管理を開始

⑥腰部脊髄の広範囲な空胞変性

確定診断

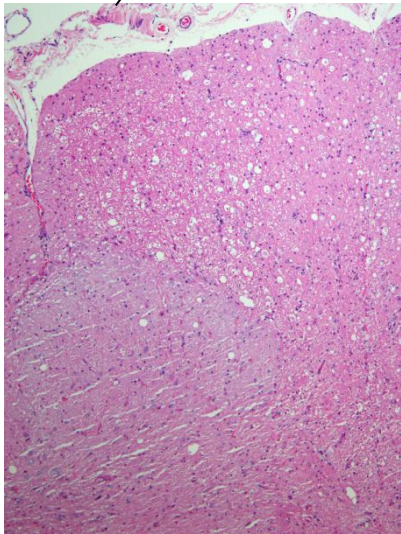


# 腰髄の病理組織学的所見

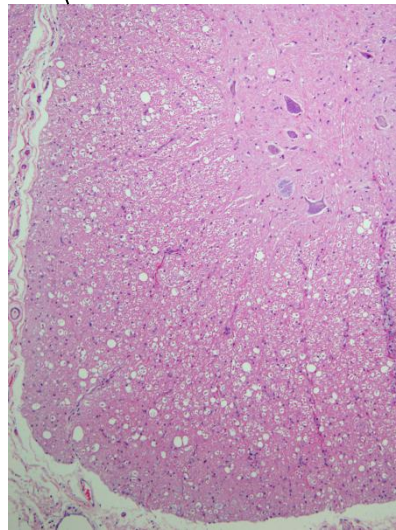


腰部脊髄  
(脊索・側索・腹索)  
の空胞変性

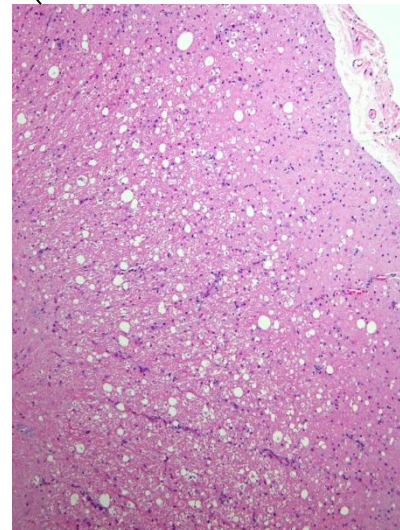
脱髄と軸索の消失が  
原因と推察



【背索】



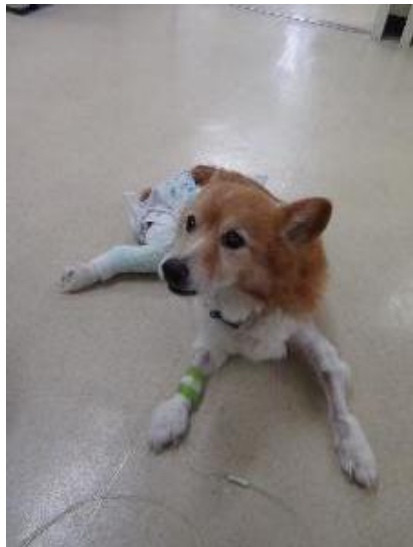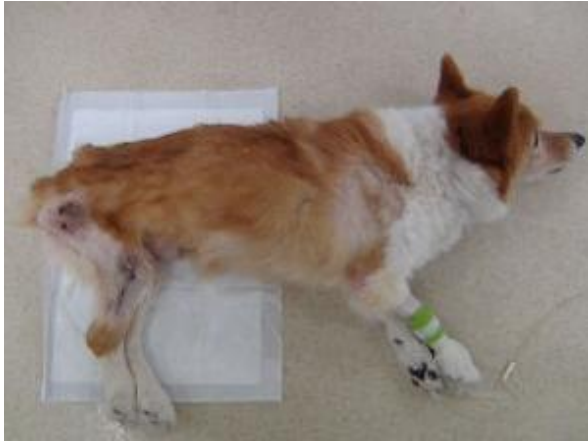【腹索】



【側索】

# 治療:リハビリテーション

来院時



両後肢の麻痺・前肢不全麻痺

## リハビリテーションの実施(朝・夕)

### ①前肢リハビリテーション

#### ✓ 前肢の屈伸運動

(各10回 5秒間で伸展位に、5秒間保持、5秒間で屈曲位に、5秒間保持 を繰り返した)

#### ✓ 前肢肢端マッサージ

#### ✓ 歩行訓練

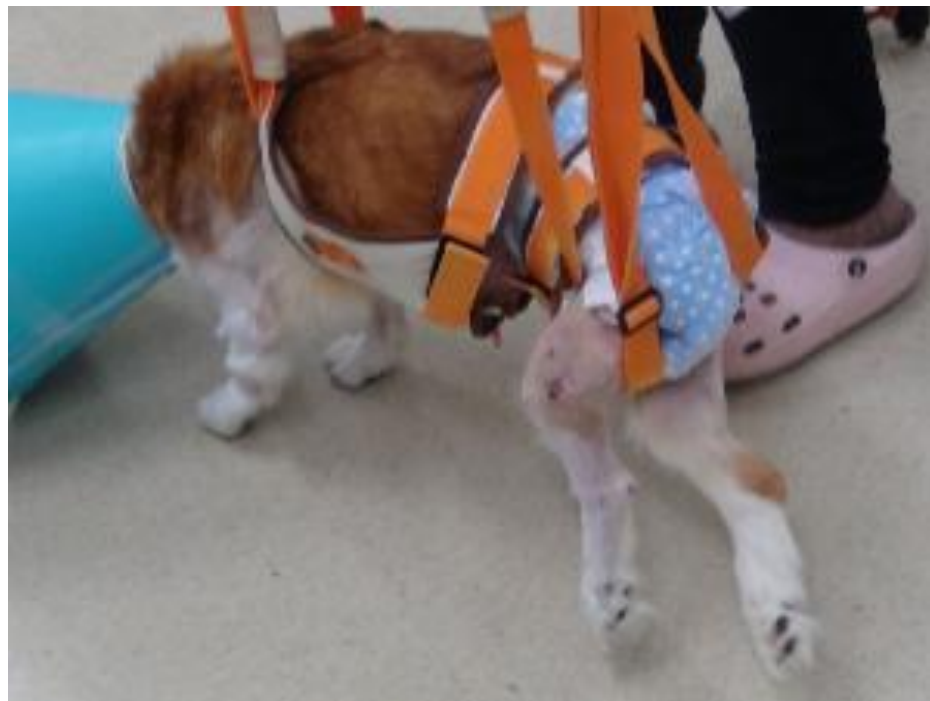腋下～後肢の付け根までを持ち手のついたハーネスで、後肢以降の下半身を別のハーネスで支え、前方に歩かせた(1.5m×3～5回程度)、滑り止めマット使用

### ②後肢リハビリテーション

#### ✓ 後肢の屈伸運動(関節拘縮防止)

拘縮傾向のため弱めに無理の無い程度で実施  
各関節の屈伸(3秒間で伸展位に、3秒間保持、3秒間で屈曲位に、3秒間保持 を繰り返した)

# 治療：リハビリテーション



特異的な治療法はないが、**リハビリテーション**  
が病気の進行を遅らせる可能性がある

# リハビリテーション

## マッサージ療法

- ・循環効果
- ・筋肉と腱の張りやこりの改善
- ・疼痛緩和
- ・癒着の剥離
- ・栄養分の供給増加と老廃物の排除促進
- ・皮膚感覚の改善
- ・筋萎縮の程度を最小限にする

## 歩行訓練

- ・機能改善  
→脊椎・脊髄疾患による  
不全麻痺、完全麻痺で有効  
(椎間板ヘルニア、脊髄損傷、  
繊維軟骨塞栓症、ウォブラー症候群、  
馬尾症候群など)

## 屈伸運動

- ・関節の可動域拡大や維持
- ・筋力強化



# 褥瘡管理

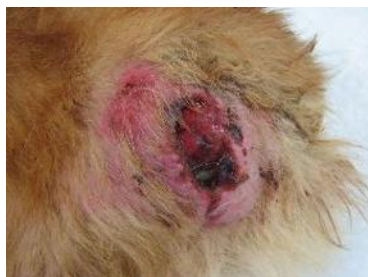病日	臨床症状	治療
第0病日	<ul style="list-style-type: none"><li>・腰部、肩部に褥創を形成</li><li>・左腰部) 顕著な化膿性変化、壊死性変化を伴う</li><li>・変性好中球浸潤とグラム陽性細菌の検出</li></ul>	<ul style="list-style-type: none"><li>・<u>滅菌生理食塩水による洗浄</u></li><li>・<u>抗菌剤の塗布(ビクタスMTクリーム)</u></li><li>・<u>抗菌剤投与(セフォベシン、ミノマイシン)</u></li><li>・<u>抗炎症を目的としたプレドニゾロン</u></li><li>・<u>包帯処置</u></li></ul>
第2病日		<ul style="list-style-type: none"><li>・<u>クッション設置</u></li></ul>
第3病日	<ul style="list-style-type: none"><li>・<u>滲出性変化の改善</u></li></ul>	<ul style="list-style-type: none"><li>・<u>ハイドロゲルパッド設置</u></li><li>・<u>体圧分散</u> クッション性の高いマットレス、厚手の毛布、クッション(ドーナツ型、円筒形)の使用</li></ul>
第4病日	<ul style="list-style-type: none"><li>・左腰部) 褥瘡創縁より治癒化</li><li>・右腰部) 全般的に治癒化</li></ul>	
第5病日	<ul style="list-style-type: none"><li>・左腰部) 滲出性変化は大きく改善し、肉芽形成に至る</li></ul>	

# 褥瘡管理

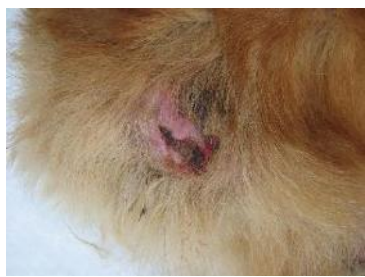病日	臨床症状	治療
第7病日	・現状維持の状態	・クラブラン酸/アモキシシリン投与 ・ゲンタマイシン塗布
第8病日	・褥瘡領域の細菌の減少	
第9病日	・変性好中球、非変性性好中球、マクロファージ、リンパ球確認 ・細菌はほとんど認められず	・滅菌生理食塩水による洗浄 ・ゲンタマイシン塗布 ・ビクタスクリーム塗布 ・親水軟膏ホエイ塗布 ・ハイドロゲルパッド設置
第10病日 以降	・創面の狭小化	

# 褥瘡管理

【第0病日】

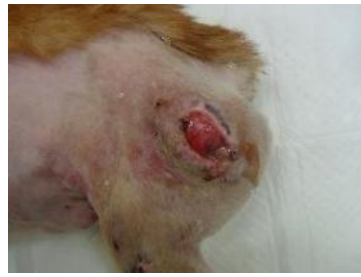

左腰部

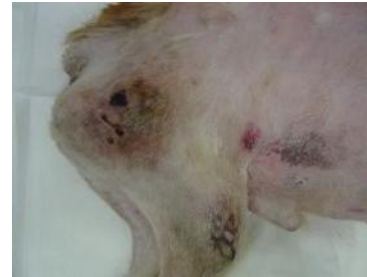

右腰部

【第4病日】

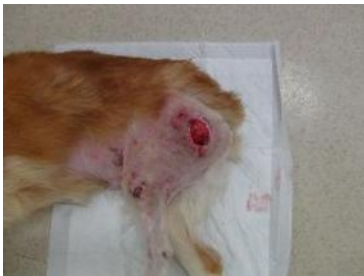

左腰部

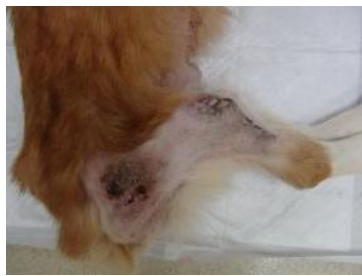

右腰部

【第1病日】

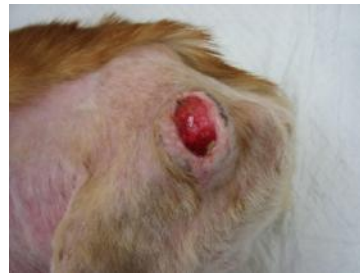

左腰部



右腰部

【第13病日】



左腰部



# 褥瘡管理

褥瘡のNPUAP (National Pressure Ulcer Advisory Panel)分類 (1989)

ステージ	NPUAP分類
I	圧迫しても白くならない紅斑: 皮膚潰瘍の前駆病変
II	表皮、真皮を含む皮膚部分欠損
III	筋膜までの皮膚全層欠損
IV	筋、骨、支持組織に及ぶ皮膚全層欠損

## 褥瘡の管理で重要なpoint

### ①除圧



点ではなく、面で受ける(=圧の分散)

- エアクッション、低反発マット、ビーズクッションの利用
- ×クッションを患部に当てる→血行障害、新たな褥瘡形成

### ②局所管理



○開放性ウェットドレッシング(ラップ療法)

(例) 医療用フィルムドレッシング材、プラスモイストTOP  
モイスキパッド(白十字(株))、  
穴あきポリエチレン袋+紙オムツ

- ×閉塞性ドレッシング→ドレナージ不良による創傷汚染

(+α) 抗生物質の  
全身投与  
or  
局所塗布



# まとめ

## 診断

- ①犬種: ウェルシュ・コーギー・ペンブローク
- ②臨床症状: 麻痺が後肢から徐々に進行
- ③画像診断: 他の疾患の除外
- ④遺伝子診断: SOD1遺伝子変異の検出
- ⑤病理組織学的診断: 脊髄の空胞変性

変性性脊髄症と  
暫定診断

確定診断

## 治療

体圧分散と褥瘡部洗浄および  
ハイドロゲルパッドが功を奏した可能性

- ◆ 褥瘡管理については良好に維持
- ◆ リハビリテーションについては評価できなかった

理学療法の  
真の効果は不明

- 理学療法の効果の客観的評価の必要性
- 理学療法の有効性に関するエビデンスの集積